Über schädigende Momente bei Uranoplastik und deren Ausschaltung durch Schroeders Okklusivprothese.

Inaugural-Dissertation

zur

Erlangung der Doktorwürde

der

Hohen medizinischen Fakultät

der

Grossherzoglich Badischen
Ruprecht-Karls-Universität in Heidelberg

vorgelegt von

Eugen Lickteig,
Arzt und Zahnarzt.

Mit 2 Tafeln.

Wiesbaden.
Verlag von J. F. Bergmann.
1916.

Über
schädigende Momente bei Uranoplastik und deren Ausschaltung durch Schroeders Okklusivprothese.

Inaugural-Dissertation

zur

Erlangung der Doktorwürde

der

Hohen medizinischen Fakultät

der

Grossherzoglich Badischen
Ruprecht-Karls-Universität in Heidelberg

vorgelegt von

Eugen Lickteig,
Arzt und Zahnarzt.

Mit 2 Tafeln.

Wiesbaden.
Verlag von J. F. Bergmann.
1916.

Gedruckt mit Genehmigung der medizinischen Fakultät
der Universität Heidelberg.

Dekan:
Prof. Dr. Wagemann.

Referent:
Prof. Dr. Wilms.

1916

Druck der Königl. Universitätsdruckerei H. Stürtz A. G., Würzburg.

Die anatomischen und physiologischen Besonderheiten der Mundhöhle bedingten von jeher für die plastische Gaumennaht eine besondere Sorgfalt. Die Begrenztheit des Materials einerseits, und andererseits die Unmöglichkeit, die Mundhöhle nach Belieben ausserhalb aller ihrer Funktionen zu setzen, bergen zwei Gefahrengruppen in sich, deren Ausschaltung im Laufe der letzten Jahrzehnte zwar immer mehr glückte, aber auch heute, besonders in bezug auf den harten Gaumen, noch nicht vollständig erreicht ist.

Um das Jahr 1860 gelang es v. Langenbeck durch eine Operationsmethode von grundlegender Einfachheit, die aus der anatomischen Begrenztheit des Materials bei Uranoplastik sich ergebende schädliche Nahtspannung auszuschalten. In der Hauptsache erreichte er die Entspannung durch Gaumenseitenschnitte, durch Lösung der Schleimhautperiostlappen von ihrer Unterlage und durch nachherige kräftige Tamponade der Gaumenentspannungsschnitte. So konnte er einerseits die Wundränder der Gaumennaht einander nähern und andererseits eine spannende Vernarbung der Entlastungsschnitte verhindern. Wenn auch nicht allen späteren Chirurgen die Tamponade der Seitenschnitte genügte oder als einwandsfrei genug galt, so sind doch alle folgenden Methoden von dem Bestreben getragen, nicht nur die Gaumennaht zu stärken, sondern sie auch durch Entspannung der Weichteile zu sichern.

Als Ersatz der Tamponade legt J. Wolf (12) eine sogenannte Stütz- oder Seitenschnittnaht von Silber an, welche die Lappen nach innen so zusammendrängt, dass ein keilförmiger Vorsprung der Nahtlinie gegen die Mundhöhle hin entsteht. Billroth (1), der als Hauptbedingung für den guten Erfolg die primäre Nahtheilung ansieht, sucht deshalb unter allen Umständen, die Nähte vor dem Ausreissen zu schützen. Die ihm ganz besonders notwendig erscheinende Nahtentspannung sucht er durch Abmeisselung des Processus pterygoideus zu erreichen. Den gleichen Zweck neben anderen verfolgen die Operationsmethoden mit

blutiger Mobilisierung der Oberkiefer oder von Teilen derselben (Codivilla [2], Schoemaker [9]). Bei anderen Modifikationen der Langenbeckschen Operation wird eine Verstärkung der Gaumennaht selbst erstrebt, so durch Bunge, welcher der Billrothschen Modifikation noch eine Modifikation der Naht folgen liess. Bunge legt die Hauptnaht als Zickzackschleimhautnaht (Hallstedtsche Drahtsilbernaht) an, und verstärkt sie durch eine Naht, die er als Knopfseitennaht ausführt.

Wintern itz (11) greift, um das Ausreissen der Nähte zu verhindern, auf das alte Prinzip der „Plattennaht“ zurück. Er benutzt dazu abgerundete Plättchen von 1 cm Länge und 4 mm Breite aus Silber, Aluminium oder Hartgummi, die mit zwei Öffnungen versehen sind. Dadurch sollen die Knopfnähte so gut entlastet werden, „dass es sich erübrigt, die Entspannungsschnitte zu tamponieren“.

Andere Autoren suchen hauptsächlich die aus den physiologischen Funktionen der Mundhöhle sich für die Naht ergebenden Gefahren zu vermeiden, sei es durch direkten Schutz der Naht, sei es durch mögliche Ausschaltung der Funktionen.

Küster (6) bepinselt die Naht mit Jodoformkollodium oder, um den unangenehmen Jodoformgeschmack zn vermeiden, mit Salizylkollodium, um so die Naht vor äusseren Insulten bei der Nahrungsaufnahme und beim Sprechen zu schützen. Durch diesen direkten Nahtschutz glaubt er auf jede besondere Behandlung der Gaumenseitenschnitte, sei es die Langenbecksche Tamponade, sei es die Wolffsche Seitenschnitt-Stützuaht, verzichten zu dürfen. Ausgerissene Nähte festigt Küster durch eine sogenannte „silberne Tertiärnaht“.

Um die Wunde vor Berührung mit der Zunge zu schützen, wurde schon von anderen Autoren der Vorschlag gemacht, im Gebiet des harten Gaumens einige Drahtspitzen anzubringen, damit die Zunge, um Verletzungen zu entgehen, der Wundfläche fernbleibe. Um sowohl die mechanischen als auch die chemischen Schädigungen bei der Nahrungsaufnahme zu vermeiden, gehen manche Autoren soweit, dass sie kräftige Patienten tagelang fasten lassen.

v. Eiselsberg (3) gibt nach der Operation keine Milch, weil nach seiner Beobachtung gerade der Milchbelag sich auf die Fäden festsetzt und nach einigen Tagen deren Aufgehen veranlasst. Die schädigende Wirkung des Sprechens und insbesondere des Schreiens der Kinder hebt unter anderen auch v. Eiselsberg (3) in einer Krankengeschichte hervor. Um diese Schädigungen möglichst zu vermeiden, hat neben anderen Gründen Lane, wie Gaudier (4) berichtet, die Operation der Gaumenspalte am ersten Tage des Lebens ausgeführt, weil die Kinder erfah-

rungsgemäss in den allerersten Tagen wenig oder gar nicht schreien. Den entzündungserregenden Schleim des Nasenrachenraums, welcher oft die Ursache der Fadeneiterung ist, beseitigt Wolff (12) durch Nasenspülungen. Nach Lexer (8) ist hiergegen Einatmen von Salzwasserdämpfen ausreichend.

Ein kurzer Rückblick auf vorstehende Angaben zeigt, dass die Chirurgie bis zur Stunde bestrebt blieb, nach Möglichkeit alle die Gaumennaht schädigenden Einflüsse auszuschalten. Die aus den anatomischen Verhältnissen des harten Gaumens sich ergebenden Gefahren dürften wohl als im wesentlichen durch die Operationstechnik überwunden gelten. Wenn das gleiche nicht in diesem Umfange von den aus den physiologischen Funktionen der Mundhöhle sich ergebenden Schädlichkeiten gesagt werden kann, so ist die Ursache davon unschwer in der Beteiligung der Mundhöhle an mehreren, zum Leben notwendigen Dauerfunktionen zu erblicken. Die Vielheit der Funktionen der Mundhöhle spiegelt sich in der Mannigfaltigkeit der von den einzelnen Autoren als zweckmässig angesehenen Methoden. Keine dieser Behandlungsmethoden weist aber eine derartige Einfachheit auf und leistet in dem Masse gegen alle in den Funktionen der Mundhöhle bedingten Gefahren Gewähr, wie die v. Langenbecksche Operationsmethode gegenüber den aus den anatomischen Verhältnissen sich ergebenden Schädigungen. Das mag zum Teil auch in dem Umstand mitbegründet sein, dass die Berichte über Uranoplastik sich fast ausnahmslos auf Fälle von angeborenen Gaumendefekten beziehen. Gegenüber den aus den anatomischen Verhältnissen bei Uranochisis sich ergebenden Gefahren tritt die in den Funktionen der Mundhöhle bedingte Gefahrengruppe an Bedeutung zurück. Dazu kommt noch, dass die Uranochisis in der Regel immer im jugendlichen Alter, also in einem Alter, in dem die besten allgemeinen Heilungsbedingungen vorhanden sind, operiert wird. Diese Verhältnisse kehren sich nahezu um bei den durch Krankheit oder Verletzung erworbenen Defekten des harten Gaumens. In der grössten Anzahl dieser Fälle sind die anatomischen Verhältnisse für plastische Operationen günstiger, die Funktionen aber bei den meist erwachsenen Individuen, infolgedessen auch ihre Wirkungen auf die Naht, intensiver. Die Schwierigkeiten bei Gaumenplastik erworbener Defekte sind wohl derselben Art, wie bei Operationen von angeborenen Spalten, aber geringeren Grades. In diesem Umstand wird, da das Hauptinteresse der Chirurgen in erster Linie dem Ausbau der eigentlichen Operationsmethode gelten musste, die Erscheinung begründet sein, dass in der auf Langenbeck folgenden Literatur auffallend wenig Angaben über

Deckungen erworbener Defekte des harten Gaumens zu finden sind. Auch dürften in normalen Zeiten die zur Operation kommenden Fälle von erworbenen gegenüber den angeborenen Defekten rein zahlenmässig zurücktreten.

Aus der von v. Langenbeck (7) gegebenen Aufstellung der vor ihm gemachten Plastiken des harten Gaumens geht hervor, dass Dieffenbach erworbene Gaumendefekte „durch lange Zeit unterhaltene Eiterung der durch Ätzen mit Kanthariden-Tinktur wund gemachten Defekträndern" zu verschliessen suchte. Von Roux wird berichtet, dass er in drei Fällen von syphilitischen Defekten im harten Gaumen einen Verschluss durch Einpflanzung abgelöster Schleimhautlappen erreichte. „Die zu beiden Seiten der Gaumenspalte abgelösten Schleimhautlappen blieben mit dem Gaumensegel in Verbindung, wurden nach vorn aber abgetrennt, über den Spalt gegeneinander geschoben und durch eine Sutur, deren Fäden durch die Nasenhöhle herausführten, vereinigt." Später sollen Blandrin und Botrel je einen Fall von Gaumenperforation mit Erfolg operiert haben.

Ende der vierziger Jahre versuchte Bühring nach einem von Dieffenbach schon in den zwanziger Jahren gemachten Vorschlag, bei zwei durch Nekrose entstandenen Defekten den Verschluss durch Verlagern von gelösten Knochengaumenstücken. Bühring erzielte beidemal eine bedeutende Besserung, aber keinen vollen Erfolg.

Die älteste bekanntgewordene Operation eines durch Schuss entstandenen Defektes des harten Gaumens dürfte wohl die sein, die Velpeau im Jahre 1849 ausführte. Nach dem Berichte v. Langenbecks versuchte Velpeau den Verschluss, indem er vor und hinter dem Defekt die Gaumenschleimhaut in Form kleiner dreieckiger Lappen ablöste und diese Lappen untereinander vernähte. Der Erfolg ist unbekannt.

Über die Grösse der Defekte fehlen meist die Angaben. Field erwähnt 1856 einen durch ihn geheilten Fall von durch Syphilis erworbener Perforation des harten Gaumens. Ähnlich wie beim zweiten Fall Bührings konnte durch den Defekt der fünfte Finger gesteckt werden. Aus dem Jahre 1858 wird von Baizeau eine Operation eines durch Spiessungsperforation entstandenen Defektes von etwa 8 mm berichtet. Baizeau umschnitt die Ränder des Loches in Form einer Ellipse von 24 mm Längs- und 11 mm Querdurchmesser. Darauf machte er 15 mm nach aussen von beiden Seiten dieser Ellipse, parallel mit dem Alveolarfortsatz, gerade Einschnitte von gleicher Länge. Die Schleimhautlappen zwischen den Schnitten wurden gelöst und in der Mitte ver-

einigt. Eine am 4. Tage sich bildende Öffnung wurde durch drei Kauterisationen zum Verschluss gebracht.

Das Bestehenbleiben einer in der Regel in der Gegend des Foramen incisivum gelegenen Fistel ist eine in den späteren Krankengeschichten häufig wiederkehrende Angabe.

Im ganzen kann v. Langenbeck aus der Literatur bis 1860 sieben Fällen von vollständigen Heilungen bei erworbenen Defekten des harten Gaumens, zwei Fälle bei angeborenen Spaltungen des harten Gaumens entgegenstellen. Nachdem es v. Langenbeck durch seine Operationsmethode gelungen war, auch angeborene Spaltungen des harten Gaumens operierbar zu machen, verlieren die bis dahin als nahezu einzig operabel geltenden erworbenen Defekte des harten Gaumens an Interesse. In der Nach-Langenbeckschen Zeit verschwinden die Angaben über erworbene Defekte aus der Literatur. Erst die grosse Anzahl der im gegenwärtigen Krieg durch Schuss entstandenen Verletzungen des Gaumengewölbes lässt die erworbenen Defekte wieder als eine Gruppe für sich an Bedeutung gewinnen. Während meiner Tätigkeit an einem Sonderlazarett für Kieferverletzte hatte ich Gelegenheit, bis jetzt neben einigen angeborenen Spaltungen schon eine beträchtliche Anzahl von traumatischen Defekten des harten Gaumens zu operieren. Die Besonderheit der Defektform liess mich zwar in den meisten Fällen von der Anwendung der eigentlichen Langenbeckschen Operationsmethode absehen, in allen Fällen aber wurde die Operation nach den beiden Hauptprinzipien der Langenbeckschen Methode, nämlich Bildung möglichst mobiler Schleimhaut-Periostlappen einerseits und Verhütung spannender Narbenkontraktionen andererseits durchgeführt. Als drittes Hauptmoment galt mir noch die in neuer Zeit besonders von Lexer betonte Forderung nach möglichster Ruhestellung der Naht und deren Schutz vor chemischen und mechanischen Insulten. In der von Schroeder (10) im Jahre 1911 in seinem Handbuch der zahnärztlich-chirurgischen Verbände und Prothesen beschriebenen, in Abb. 1 abgebildeten Okklusivprothese aus Zelluloid fand ich ein einfaches Hilfsmittel vor, das mich in meinem Bestreben nach Erfüllung der drei Hauptforderungen wesentlich unter-

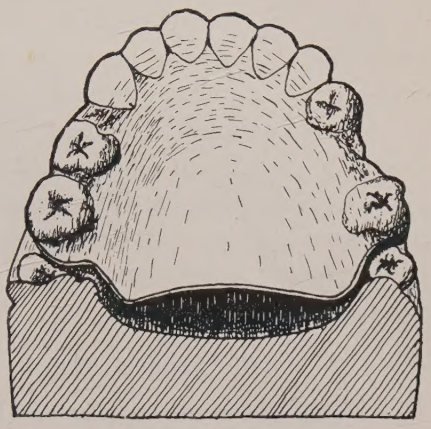

Abb. 1.

stützte. Bei geschwürigen Nekrosen des Schleimhautknochendaches des Gaumens, in denen „trotz sorgfältiger lokaler und allgemeiner Behandlung der meist auf Lues beruhende geschwürige Zerfall nicht zum Stillstand kommen wollte“, fertigte Schroeder „eine den harten Gaumen und noch vorhandene Zähne überkappende 1 mm starke Zelluloidplatte“ an, „durch die die medikamentösen Verbandmittel sicher auf der Wundfläche fixiert wurden“. „Nach Anlegung dieser die Wundfläche völlig bedeckenden Okklusivprothese, die die Wundfläche von der Mundhöhle abschloss, alle Reize fernhielt und ein Abdecken der Geschwürsoberfläche mit Jodoformgaze ermöglicht“, trat „in kurzer Zeit die Heilung ein.“

Dieselbe Okklusivprothese, die er auch bei isolierten Frakturen des harten Gaumens anwandte, empfahl Schroeder später auch zum Schutze der Nähte am Gaumengewölbe. An derselben Stelle macht Schroeder ausführliche Angaben über die Herstellung der Gaumenkappe, nach denen jeder Zahnarzt dieselbe leicht herstellen kann. Da die Tamponade bei den Gaumenplastiken eine dicke Lage von Verbandgazen nötig macht, empfiehlt es sich, an dem vom Gaumen gewonnenen Gipsabdruck gleich die entsprechenden Partien abzutragen. Dadurch wird, wie aus Figur 1 zu ersehen, gleich ein Hohlraum zwischen dem Gaumendach und der Zelluloidplatte ausgespart, der für die Aufnahme der Verbandgaze bestimmt ist.

Die hauptsächlichsten Schädigungsmomente.

In allen von mir operierten Fällen benützte ich die Schroedersche Gaumenverbandkappe in erster Linie, um nach der Operation die Naht ruhig zu stellen und alle chemischen und mechanischen Insulte von ihr fern zu halten. Falls der Defekt im Gaumengewölbe so weit nach vorn liegt, dass der hintere Rand der Zelluloidplatte dem Gaumen dicht anliegen kann, bildet die Platte gegen Berührung mit der Zunge oder chemische Verunreinigung bei der Nahrungsaufnahme einen derart wirksamen Schutz, dass der Patient bequem und ohne jegliche Gefährdung der Naht jede breiige und gehackte Nahrung zu sich nehmen kann. Aber auch in den Fällen, in denen, wie beim Fall von Abb. 1, der Defekt bis an den hinteren Rand des harten Gaumens sich erstreckt, und die Verbandsgaze infolgedessen durch die Zelluloidplatte nicht ganz gegenüber der Mundhöhle abgeschlossen ist, kann durch den leichten Wechsel der äussersten Verbandsschichten die Operationsfläche von jeglicher Berührung mit Speisesäften bewahrt werden. Obschon die aus der Nahrungsaufnahme sich für eine ungeschützte Gaumennaht ergebenden Beeinträchtigungen und Schädigungen sicherlich nicht zu unter-

schätzen sind, so glaube ich doch, die hauptsächlichsten schädigenden Momente in den verschiedenen und rasch wechselnden Luftdruckzuständen in der Mund- und Nasenhöhle suchen zu müssen. Da hauptsächlich bei den verschiedenen Phasen der Respirationsvorgänge, aber auch beim Sprechen und Schlucken bald in der Mundhöhle, bald in der Nasenhöhle ein positiver Druck von einem negativen gefolgt ist, muss sich eine zwischen beiden Luftkammern ausgespannte, nachgiebige Membran, wie ihn der Schleimhautperiostlappen darstellt, in raschem Wechsel nach der Seite des negativen Druckes vorwölben. Um zu einer konkreten Vorstellung über die Stärke dieser Druckveränderungen zu gelangen, brachte ich an Zelluloidgaumenkappen genau in den Defekt passende Kapseln an, die entweder nach dem Mund oder nach der Nase zu offen waren. An diesen Kapseln wurde ein Gummischlauch befestigt, der mit einem Quecksilbermanometer und mit einer einen Schreibhebel tragenden Kapsel mit Gummimembran in Verbindung stand. Die Versuchsanordnung war nun so, dass ich erst den Patienten eine Reihe von Funktionen ausführen liess, von denen ich Veränderungen des Luftdruckzustandes erwartete. Diese Veränderungen liess ich durch den Schreibhebel auf einem Kymographion registrieren. Dann liess ich den Patient bei abgestelltem Triebwerk der Trommel durch dieselbe Funktion möglichst denselben Ausschlag des Schreibhebels erzeugen. In dem Moment, wo dies der Fall war, wurde ein in die Schlauchleitung zwischen geschalteter Hahn zugedreht, so dass der Stand des Quecksilbers nunmehr an der Manometerskala bequem abgelesen werden konnte. Die gefundene Verschiebung der Quecksilbersäule wurde in die Kurve an der betreffenden Stelle eingetragen. Die in den Tafeln 1 und 2 abgebildeten Kurven sind alle so gewonnen. Die Kurven stammen von vier verschiedenen Fällen. Die zwischen den Kurven eingezeichneten schematischen Skizzen veranschaulichen Gestalt, Grösse und Lage der Defekte. Wenn die Art der Kapsel nicht besonders in der Kurve vermerkt ist, so handelt es sich immer um Kapseln, die von der Mundhöhle abgeschlossen, nach der Nasen- oder Kieferhöhle hin offen waren. Mit diesen Kapseln kann nur der Druck in der Nasen- oder Kieferhöhle registriert werden. Im Gegensatz zu diesen, als Druckplatte bezeichneten, registrieren Kapseln, die nach dem Munde hin offen, nach der Nase hin geschlossen sind, die Druckschwankungen in der Mundhöhle. Diese Kapsel ist in der Kurve als Saugplatte bezeichnet. Kurve Ia und b stammen von einem mehr zentral gelegenen und Kurve IIa und b von einem ungefähr gleich grossen, peripher gelegenen Gaumendefekt. In Kurve III sind die Druckschwankungen an einer bukkal gelegenen, von einer Radikal-

operation der Kieferhöhle herrührenden Kommunikationsöffnung zwischen Mund- und Kieferhöhle registriert. Sämtliche Kurven der Tafel 2 stammen von einem Fall mit ausgedehntem Defekt des harten Gaumens. Die Kurven IVa, b, c sind mit einer Druckplatte, die Kurve Va und b mit einer Saugplatte gewonnen. Die Kurven VIa und b registrieren vergleichende Versuche von denselben Saug- und Druckplatten mit der Abänderung, dass die offene Seite der Plattenkapsel mit einer dünnen Gummimembran überspannt wurde.

Da mit jeder Registrierplatte nur die Luftdruckszustände derjenigen Luftkammer, gegen die die Kapsel der Platte geöffnet oder durch eine elastische Membran abgeschlossen ist, verzeichnet werden können, so mussten die betreffenden Luftkammern je nach den Versuchen von aussen abgeschlossen werden. Beim Mund war das durch einfachen Lippenschluss, bei der Nase und Kieferhöhle durch Zuhalten der Nasenöffnung leicht zu erreichen. In den Kurven sind die betreffenden Angaben durch M. o. = Mund offen, M. g. = Mund geschlossen und entsprechend l. N. o., r. N. o., b. N. o., l. N. g., r. N. g. und b. N. g. = linke, rechte, beide Nasenöffnungen offen oder geschlossen eingetragen. Der Schreibhebel wurde immer in derselben Höhe wie die Abszisse eingestellt. Von den bei den Versuchen benützten Fällen ist bis jetzt der Fall der Kurve III operiert. Vergleiche Krankengeschichte Fall D. Ein vergleichender Überblick über die Kurven zeigt, dass die Bildung der Sprachlaute nur geringe Luftdruckschwankungen sowohl in der Mund- wie auch in der Nasenhöhle hervorruft. Die Vokale geben in der Regel gar keine Luftdruckveränderung. Unter den Konsonanten sind es hauptsächlich nur die Zischlaute, die unter besonderen Umständen wie z. B. in Kurve Ia das „sch“ bei geschlossener Nasenöffnung eine nennenswerte bis zu 12 mm Hg betragende Luftdrucksteigerung hervorrufen können. Aber selbst diese Luftdrucksteigerung kommt gegenüber den durch gewaltsame Ex- oder Inspirationsfunktionen in stossweiser Form, wie Schneuzen, Niesen und Schnupfen hervorgerufenen kaum in Betracht. Für Schneuzen und Niesen finden wir Steigerungen des positiven Druckes von 40—64 mm Hg und für Schnupfen eine ähnliche Steigerung des negativen Druckes bis 40 mm Hg. Viel geringer sind die Werte beim Husten und normalen Atmen, hingegen ergeben Saugen und Schlucken, auch das sogenannte Leerschlucken, immerhin Werte bis zu 20 mm Hg. Vergleichen wir auf Tafel 2 die Versuche mit zwischengespannter Gummimembran mit denen ohne diese Membran, so ergibt sich, dass das Vorhandensein einer membranösen Scheidewand an Stelle des harten Gaumens eher noch grössere Luft-

druckschwankungen registrieren lässt. Aus der relativen Geringfügigkeit der Druckschwankungen bei Vokalen und gutturalen Lautformen und beim Husten ist der Rückschluss möglich, dass auch das Schreien der Kinder die Naht des harten Gaumens weit weniger als die des weichen Gaumens und der Uvula beeinträchtigt.

Aus der Gesamtheit der Versuche geht wohl zur Genüge hervor, welch hohen Druckeinwirkungen eine zwischen Mund- und Nasen- oder Kieferhöhle ausgespannte Schleimhautmembran ausgesetzt sein kann. Hilfsmittel, durch die diese schädigenden Einwirkungen ganz oder teilweise aufgehoben werden, können den Erfolg jeder Art von Uranoplastiken nur fördern. Nasenspülungen, die Niesreize und Schnupf- und Schneuzreflexe auslösen, können durch einen einzigen unglücklichen Zufall den ganzen Erfolg in Frage stellen, während die Verhütung von ebenfalls reizenden Schorfbildungen und die Unterhaltung eines guten Schleimhautzustandes durch Einatmen von Salzwasserdämpfen, wie sie Lexer (8) empfiehlt, prophylaktisch wirksam sein können. Da durch die gänzliche Nahrungsentziehung die immerhin beträchtlichen Schädigungen beim Leerschlucken keineswegs ausgeschaltet sind, so dürften neben der direkten Ausschaltung der durch die Nahrungsaufnahme verursachten Schädigungen weitere Vorteile dieser Hungermethode in der in anderer Hinsicht die Wundheilung ungünstig beeinträchtigenden Ermattung und der dadurch bedingten geringeren physischen Reizbarkeit des Patienten zu suchen sein. Mir scheint aber auch hinsichtlich aller den Druckschwankungen entspringenden Schädigungsmomente die Okklusivprothese Schroeders das sicherste und bequemste der bis jetzt bekanntgewordenen Hilfsmittel zu sein.

Anwendung der Okklusivprothese.

Die Okklusivprothese ermöglicht in allen Fällen, bei denen nur einige wenige Milch- oder bleibende Zähne vorhanden sind, bei Uranoplastiken einen Dauerverband. Sie ist im eigentlichsten Sinne eine Verbandstützkappe, die jegliche Dauertamponade an Wunden des harten Gaumens ermöglicht. Besonders die Tamponade der Gaumenseitenschnitte bei der v. Langenbeckschen Operationsmethode wird durch Anwendung der Verbandstützkappe wesentlich erleichtert. Von manchen Autoren ist die Tamponade der Seitenschnitte verworfen worden, weil durch sie Kommunikationen zwischen Mund- und Nasenhöhle an der Stelle der Gaumenseitenschnitte verursacht werden können. So berichtet Küster (6) von zwei Fällen, in denen durch die Tamponade in dem einen Fall „der Lappen so weit nach einwärts gedrängt war, dass nunmehr eine

weit offene Kommunikation der Mundhöhle mit der Nasenhöhle entstand. In dem zweiten Fall kam das gleiche Resultat dadurch zustande, dass der Tampon den Schnittrand so nach oben emporgedrängt hatte, dass der Lappen sich nach der Nase zu einrollte.“ Aus diesen Gründen und weil die Tampons in der Regel doch gleich nach kurzer Zeit herausfallen, glaubt Küster entweder ganz auf die Tamponade verzichten, oder doch ihre Anwendung auf die Zeit der notwendigen Kompressionen bei Blutungen beschränken zu müssen. Diese Nachteile entspringen aber zweifellos nicht der Tamponade als solcher, sondern der Art der Tamponade. Falls die Tampons ihren einzigen Halt nur in den Schnittwunden selbst finden können, ist es natürlich nicht leicht und immer möglich, die Tamponade innerhalb der richtigen Grenzen durchzuführen. Der von v. Langenbeck und Billroth durch die Tamponade befolgte Zweck, eine Verklebung der Seitenschnittränder so lange zu verhüten, bis der von Periost entblösste Knochen mit Granulationen überzogen ist, kann ohne zu starke Verlagerung der Lappen durch eine nur lose zwischen die Wundränder gelegte Gazeschicht erreicht werden, wenn diese Gaze durch die Verbandstützkappe aus Zelluloid sicher am selben Ort gehalten wird. Die Durchsichtigkeit des hellen Zelluloids ermöglicht jederzeit durch einfache Besichtigung die Kontrolle des Tampons. Auch etwa notwendige Kompressionstamponaden werden durch die feste Verbandstützkappe wesentlich erleichtert. Infolge der leichten Abnehmbarkeit der Okklusivplatte ist der Verbandwechsel nahezu ohne Berührung der Operationsfläche möglich. Das Zelluloid lässt sich in allen kalten Desinfizientien sterilisieren. Während der Nachbehandlung bietet, wie schon erwähnt, die Okklusivprothese gegenüber allen aus der Mundhöhle stammenden chemischen und mechanischen Insulten einen sicheren direkten Schutz, aber auch die in der Nasenhöhle vorhandenen Druckschwankungen können infolge der stützenden Unterlage der Naht keine schädigenden Wirkungen ausüben. Beides wird erreicht, ohne nennenswerte Beeinträchtigung der Lebensweise des Patienten.

Die Okklusivprothese bildet mit dem Verband eine feuchtwarme Luftkammer, die den Heilungsprozess nur begünstigen kann. Jedenfalls konnte ich regelmässig bei Anwendung der Zelluloidkappe üppig wuchernde Granulationen beobachten. Da gerade erworbene Defekte des harten Gaumens derart unregelmässige Gestaltungen der Ränder aufweisen, dass bei einiger Materialknappheit der gebildete Schleimhautperiostlappen sich nicht ganz den Formen des Defektes anpassen lässt, so besteht die Gefahr, dass auch ohne Ausreissen einer Naht an besonders ungünstigen Stellen die Ränder nicht zur Verklebung kommen.

Die Folge davon ist das Bestehenbleiben von kleinen Kommunikationen zwischen Mund- und Nasenhöhle, wie sie häufig beobachtet werden. In vielen Fällen lassen sich diese Fisteln durch Ätzungen mit Kantharidentinktur oder andere Kauterisationen noch nachträglich zum Verschluss bringen, in anderen muss nachoperiert werden. Wie aus den folgenden Krankengeschichten einiger von mir operierter Fälle zu ersehen ist, schlossen sich derartige Fisteln, die sich bei einigen meiner Fälle gebildet hatten, ohne besondere Massnahmen durch die Granulationen, die unter dem Schutze der Okklusivplatte üppig wucherten. In einem Falle, der durch besondere Umstände meiner Kontrolle längere Zeit entzogen war und bei dem die Platte zu lange nicht abgenommen wurde, kam es durch die Granulationen zur Ausbildung einer hypertrophischen Schleimhautfalte ähnlich den vielfach unter den Saugkammern künstlicher Gebisse beobachteten polypösen Wucherungen. Zurzeit bin ich bestrebt, mir bei einem derart grossen Defekt, wo das Material zum Verschluss in einmaliger Operation nicht ausreicht, die üppige Granulationsbildung der Gaumenschleimhaut zunutze zu machen. Der Defekt war von ähnlicher Gestalt, nur noch etwas grösser, wie derjenige, von dem die Kurven der Tafel 2 stammen. Unter Heranziehung des ganzen noch verfügbaren Materials bildete ich einen gestielten Schleimhautperiostlappen, mit dem ich die hintere Hälfte des Defektes decken konnte. Unter dem Schutze des Dauerverbands hielt sich der Lappen vollkommen in Lage und Gestalt und heilte an allen Berührungsstellen mit dem angefrischten Defektrand lückenlos an, obwohl die ganze vordere Breitseite in der Luft schwebte. Unter dem Schutze der Okklusivprothese und der Tamponade von der Nasenhöhle aus lasse ich nun den Lappen sich stärken. Der bisherige Verlauf berechtigt mich zu der Hoffnung, in einiger Zeit, besonders wenn der überpflanzte Schleimhautperiostlappen auch in diesen wie in anderen Fällen ein neues knöchernes Gaumendach bilden sollte, unter Zuhilfenahme des Lappenmaterials genügend Material zur Deckung des restierenden Defektes zu haben. Ich glaube daher auch, dass die Okklusivprothese bei der sogenannten zweizeitigen Operation (nach Helbing [5]) einen wirksamen Schutz für die gelösten, aber noch nicht vernähten Lappen abgeben würde. Schliesslich will ich noch erwähnen, dass auch bei den Operationsmethoden mit blutiger Mobilisierung der Oberkiefer oder zahntragender Teile derselben die Anwendung der Zelluloidverbandkappe möglich ist. Das vom Oberkiefer genommene Modell braucht nur durchgesägt und entsprechend der nachherigen Verschiebung der Oberkieferteile wieder vom Zahnarzt zusammengesetzt zu werden, bevor die Stanze für die Zelluloidplatte ge-

wonnen wird. Ähnliche Verfahren werden vielfach von Zahnärzten bei Anfertigung von Kieferschienen bei Dislokationsfrakturen der Ober- und Unterkiefer geübt. Eine derart richtig angefertigte Okklusivprothese könnte die Knochennähte wesentlich unterstützen. Bei Kindern in den ersten Lebensjahren wäre die Anwendung nur unter Zuhilfenahme eines äusseren, die intraorale Verbandkappe tragenden Verbandes möglich. Einen derart äusseren Verband habe ich in einem Falle, in dem nur noch ein einziger Zahn im Oberkiefer vorhanden war, zu Hilfe genommen. Auf der zahnlosen Seite wurde an der Zelluloidplatte ein seitlich durch die Mundspalte herausragender, hakenförmig umgebogener Zelluloidstreifen angebracht, der in einigen Bindetouren seinen Halt fand. Jedenfalls glaube ich meine günstigen Erfolge bei Uranoplastiken, ebenso wie bei zwei plastischen Verschlüssen von Defekten der bukkalen Kieferhöhlenwand, zum grossen Teil der Anwendung der Okklusivprothese Schroeders zuschreiben zu müssen.

Krankengeschichten.

Pat. Zi. wird überwiesen, nachdem wegen eines eiterigen chronischen Kieferhöhlenempyems vor einigen Monaten die Kieferhöhle von der bukkalen rechten Seite her breit eröffnet und ausgekratzt worden war. Das Empyem ist ausgeheilt. Im rechten Alveolarfortsatz befindet sich in der Umschlagsfalte etwas oberhalb des fehlenden zweiten Prämolaren eine $1^1/_2$ cm im Durchmesser betragende rundliche Öffnung, welche in die Kieferhöhle führt. Da der Defekt operativ gedeckt werden soll, wird eine halbseitige Zelluloidplatte angefertigt, welche palatinal in der Breite von 1 cm dem Gaumendach anliegt, den Molaren und den Eckzahn als die einzigen im rechten Oberkiefer vorhandenen Zähne und auf der bukkalen Seite den Alveolarteil bis zur Wangenumschlagstelle übergreift. In Lokalanästhesie wird ein Schleimhautperiostlappen mobilisiert, in den Defekt gedreht und mit den angefrischten Defekträndern vernäht. Die Nahtstelle wird mit einem Gazestreifen bedeckt, dieser wird von der Zelluloidplatte getragen und an Ort und Stelle fixiert. Der Verband wird jeden zweiten Tag gewechselt. Drei Wochen nach der Operation ist der Defekt vollständig durch einen derben Schleimhautlappen fest verschlossen.

Pat. D., vergleiche Kurve III. Pat. wird überwiesen mit einer bukkal gelegenen ovalen, etwa 8 mm im Längsdurchschnitt betragenden Kommunikationsöffnung zwischen Vestibulum oris und Kieferhöhle. Die Öffnung stammt von einer nach einer Verwundung notwendig gewordenen Kieferhöhlenradikaloperation her. Aus dem Defekt fliesst nur normales Nasensekret ab. Der Defekt soll in Lokalanästhesie operativ geschlossen

werden. Da die Molaren auf der Defektseite fehlen, lässt sich durch Abschälung des Schleimhautperiostes über dem Tuber maxillae und dem Alveolarrand ein genügend grosser, gut durchbluteter Schleimhautperiostlappen gewinnen. Das Tuber maxillae wird etwas abgetragen, um für die Drehung des Lappens Raum zu gewinnen. Der Lappen wird mit den Defekträndern vernäht, der Verband durch eine bukkal hoch hinaufragende Zelluloidplatte gestützt. Verlauf bei zweitägigem Verbandwechsel ohne Besonderheit. Nach 14 Tagen ist der Lappen gut eingeheilt und der Defekt vollständig geschlossen.

Pat. Z. Gewehrschuss durch beide Oberkiefer. Einschuss 3 cm vor dem rechten Ohr, Ausschuss 3 cm vor dem linken Mundwinkel nach links entfernt. Geschossweg durch rechten Oberkiefer, Nasenhöhle, linken Alveolarfortsatz des Oberkiefers. Nach Verheilung der Oberkieferfraktur besteht an der Grenze des harten und weichen Gaumens in der Mittellinie ein 2 cm langer, $^1/_2$ cm breiter Weichteilknochendefekt, durch den die Nasenhöhle mit der Mundhöhle kommuniziert. Dieser Defekt soll plastisch geschlossen werden. Zu diesem Zwecke wird eine Schroedersche Zelluloidgaumenplatte angefertigt. In Lokalanästhesie wird der Defekt im Gaumen durch einen aus der Nachbarschaft gebildeten gestielten Schleimhautperiostlappen nach Anfrischung der Defekträndern geschlossen. Durch die Platte wird der Jodoformgazeverband gehalten und die Naht geschützt. Pat. kann halbfeste Nahrung zu sich nehmen. Nach 8 Tagen werden die Nähte entfernt, der Lappen ist per primam angeheilt. Pat. trägt zur Schonung und zwecks Anregung der Granulationsbildung die Platte noch einige Tage weiter. 14 Tage nach der Operation ist der Defekt durch einen dicken wulstigen Schleimhautüberzug fest geschlossen. Pat. wird entlassen.

Pat. W. Gewehreinschuss unterhalb des linken Ohres. Das Geschoss drang durch den Unterkiefer, das Gaumendach, den Oberkiefer und verliess durch die rechte Orbita unter Zertrümmerung des rechten Auges den Körper. Nach Ausheilung der übrigen Knochen- und Weichteilwunden besteht ein Defekt, der sich in der Mittellinie von der Grenze des harten und weichen Gaumens bis zur Prämolarengegend erstreckt und 2 cm breit ist. In Lokalanästhesie wird ein gestielter Schleimhautperiostlappen vom harten Gaumen losgelöst, in den Defekt gedreht und mit den angefrischten Defekträndern vernäht. Die Nähte und die Operationsfläche werden mit einem Jodoformgazeverband bedeckt, welcher durch eine Okklusivgaumenplatte nach Schroeder gehalten wird. Halbfeste Nahrung kann gut aufgenommen werden. Der Verband wird jeden zweiten Tag gewechselt. Nach sieben Tagen sind die Wundränder ver-

klebt, es bilden sich gute Granulationen. Zwei Tage später werden die Nähte entfernt. Es besteht durch eine kleine 3 mm weite, runde Öffnung noch eine Kommunikation der Mund- mit der Nasenhöhle. Unter dem Schutze der Platte wuchern üppige Granulationen. Zwei Wochen später haben die Granulationswucherungen den Defekt verschlossen. Die Platte wird zum Schutz noch weiter getragen bis zur vollständigen Epithelisierung der Granulationsfläche. Nach abermals 14 Tagen ist die frühere Defektstelle mit einem derben, festen Schleimhautüberzug überkleidet.

Pat. L. wurde verletzt durch Granatschuss, welcher diagonal durch die rechte Orbita, beide Oberkiefer zum linken Mundwinkel ging. Der rechte Bulbus wurde zertrümmert. Im linken Oberkiefer ist der Alveolarteil in der Ausdehnung von der Mittellinie bis zum ersten Molaren links zertrümmert. Das Gaumendach ist breit perforiert. Nach Verheilung der Oberkieferfraktur besteht im harten Gaumen ein etwa zweimarkstückgrosser Defekt. In Lokalanästhesie wird der Gaumendefekt durch einen gestielten Schleimhautperiostlappen gedeckt. Mittelst einer Zelluloidplatte werden die Verbandgaze an der Operationsstelle fixiert und die Nähte geschützt. Da in der linken Oberkieferhälfte nur zwei Molaren vorhanden sind und dadurch der Halt der Platte nur gering ist, wird die Platte durch eine Drahtligatur am Molaren befestigt. Jeden zweiten Tag wird die Verbandgaze gewechselt, 8 Tage nach der Operation sind die Wundränder verklebt, der Lappen ist mit den Defekträndern gut verwachsen, so dass die Defektstelle am Gaumen fest verschlossen ist. Die Zelluloidplatte wird zu weiterem Schutze und zur Anregung einer guten Granulationsbildung noch einige Zeit weitergetragen. Nach vollständig derber Epithelisierung der Schleimhaut an der Operationsfläche wird ein Zahnersatz hergestellt und Pat. entlassen.

Pat. M. M. Ausgedehnte Zersplitterungsfraktur des Ober- und Unterkiefers. Im Oberkiefer ist nur der rechte zweite Molar erhalten. Nach Ausheilung der Weichteil- und Knochenverletzungen besteht im Oberkiefer in der Molarengegend rechts ein Gaumendefekt von 8 mm Breite und 2 cm Länge. Die Befestigung einer Zelluloidverbandplatte stösst in diesem Falle deshalb auf Schwierigkeiten, weil nur ein Zahn im Oberkiefer erhalten blieb. Aus diesem Grunde wird an der Platte ein aus Zelluloid bestehender, aus dem Munde herrausragender Haken aus einem Zelluloidstreifen angebracht, durch welchen die Platte extraoral mittelst einiger Bindetouren gaumenwärts gehalten wird. Hierdurch und durch eine um den einzigen Molaren gelegte Drahtligatur ist die Platte genügend befestigt, um die Nahtstelle ruhig zu stellen. Die Urano-

plastik wird in Lokalanästhesie so ausgeführt, dass ein der Grösse des Defektes entsprechender Schleimhautperiostlappen mobilisiert und mit den angefrischten Defekträndern vernäht wird. Die Zelluloidschutzplatte wird zwecks Verbandwechsels jeden zweiten Tag entfernt. 14 Tage nach der Operation ist der Defekt bis auf einen kleinen Spalt von wenigen Millimetern Länge geschlossen. Die Zelluloidplatte wird noch weitergetragen. Einen Monat später ist die Mundhöhle von der Nasenhöhle so fest abgeschlossen, dass ein oberes Zahnersatzstück mit am Gaumendach wirkenden Gummisauger angefertigt werden kann.

Pat. R. Bei dem sonst gesunden Patienten besteht nach seiner Aussage seit 5 Jahren eine Eiterung im harten Gaumen im Anschluss an ein Zahngeschwür. Der Befund ergibt im linken Gaumendach, 1 cm von der Mittellinie entfernt, einen etwa 2 mm langen, 1½ cm breiten Defekt, der mit der Nasenhöhle in Verbindung steht. Beim Sondieren fühlt man ein scharfrandiges, bewegliches Knochenstück. Aus der Tiefe der Knochenwunde fliesst dicker Eiter ab. Der 1½ cm lange und ebenso breite Knochensequester wird entfernt. Nachdem die Eiterung vollständig verschwunden, besteht ein Defekt im harten Gaumen von 2 cm Länge und ½ cm Breite. In Lokalanästhesie wird der Defekt plastisch durch einen gestielten Schleimhautperiostlappen geschlossen. Die Nahtstelle wird durch eine Zelluloidokklusivplatte und eine Lage Jodoformgaze geschützt. 5 Tage nach der Uranoplastik tritt gelegentlich des Verbandwechsels eine stärkere Blutung auf, welche auf Kompression steht. Am 11. Tage nach der Operation ist der Defekt vollständig geschlossen, so dass die Nähte entfernt werden können. Nach weiteren 8 Tagen, während welchen die Zelluloidplatte noch weiter getragen wurde, ist die Defektstelle mit einem dicken, gut epithelisierten Schleimhautlappen überzogen.

Pat. H. Pat. erlitt vor 5 Monaten eine Oberkiefersplitterfraktur. In der Mittellinie 1 cm vor der Grenze des harten und weichen Gaumens besteht ein Defekt im harten Gaumen von 1 cm Länge und ½ cm Breite. Nach dem weichen Gaumen zu verläuft eine strahlige Narbe, deren Schleimhaut ulzeriert ist. Unter dieser Schleimhautnarbe fehlt der Knochen, so dass der knöcherne Defekt dreimal grösser ist als das zurzeit im Gaumen bestehende Loch. Es wird eine Zelluloidplatte angefertigt. In Lokalanästhesie wird nach Anfrischung der Defekträndern ein gestielter Schleimhautperiostlappen vom vorderen linken Gaumenfortsatz abgelöst und in den Defekt gedreht und dort mit den Defekträndern vernäht. Durch die Zelluloidplatte wird der Verband fixiert. Jeden zweiten Tag wird der Verband gewechselt. 10 Tage nach der Operation ist der Defekt vollständig geschlossen.

Pat. F., 25 Jahre alt, kommt zur Aufnahme zwecks Änderung eines Obturators. In seinem 12. Lebensjahre ist bei ihm wegen angeborener Gaumenspalte eine plastische Operation ausgeführt worden. Status praesens. Pat. trägt einen Obturator. In der Mittellinie in der Grenze des harten und weichen Gaumens befindet sich ein $1^1/_2$ cm langer, mehrere Millimeter breiter klaffender Defekt, durch welchen die Nasenhöhle mit der Mundhöhle kommuniziert. In der Fortsetzung des Defektes verläuft in der Mittellinie des weichen Gaumens nach hinten eine derbe Narbe, welche nach ihrem Aussehen und nach Aussage des Patienten von einer früheren Operation herrührt. Die Uvula fehlt und an deren Stelle befindet sich noch ein dreieckiger Defekt im weichen Gaumen, so dass sich das Gaumensegel nicht an die hintere Pharynxwand anlegen kann und dadurch beim Schluckakt der Verschluss des Nasenrachenraums nicht bewerkstelligt werden kann. Die Sprache ist ohne Obturator dementsprechend näselnd. Beim Schlucken dringt Flüssigkeit in den Nasenraum ein. Die Defektränder des weichen Gaumens sind entzündlich gerötet und geschwollen. Am Gaumendach befinden sich zahlreiche kleine Anschwellungen mit Drucknekrosen. Beide Entzündungen sind auf Scheuern des nicht mehr passenden Obturators zurückzuführen. Der Obturator wird ausser Gebrauch gesetzt. Nach einiger Zeit verschwinden die entzündlichen Erscheinungen. In Lokalanästhesie werden die Defektränder angefrischt, im harten Gaumen werden seitliche Entspannungsschnitte angelegt, die Entspannungsschnitte tamponiert und die Defektränder vernäht. Die Nähte werden durch eine Zelluloidgaumenplatte geschützt, welche die Jodoformgaze trägt. Jeden dritten Tag Verbandwechsel. Die Tampons werden 8 Tage später aus den seitlichen Gaumenschnitten entfernt, nach weiteren 12 Tagen wird der Verband weggelassen, die Gaumennähte sind verheilt, die Entspannungsschnitte sind durch Granulationen verschlossen.

Pat. L. Im Alter von 5 Jahren wurde eine Hasenscharteoperation ausgeführt und der Versuch gemacht, die angeborene Gaumenspalte zu verschliessen. Status: In der Oberlippe ist eine von der Hasenscharteoperation herrührende Narbe. Es besteht eine linksseitige Spalte, welche den ganzen Zwischenkiefer und den harten Gaumen durchsetzt. Die Spalte ist in der Mitte des harten Gaumens 1 cm breit, und läuft nach dem Zwischenkiefer zu in eine schmale Fissurenspalte aus. Im weichen Gaumen besteht in der Gegend der Uvula ein dreieckiger Defekt, die Zahnstellung im Oberkiefer ist anormal, der zweite Schneidezahn links war nie vorhanden. In Lokalanästhesie wird eine Uranoplastik nach der Langenbeckschen Methode mit Tamponade der Seitenschnitte

ausgeführt. Die Operationsstelle wird durch eine Lage Jodoformgaze und eine Okklusivprothese geschützt. Der Wundverband wird jeden zweiten Tag gewechselt. Um den Nasenschleim zu erweichen, werden Salzwasserdämpfe inhaliert. 8 Tage nach der Operation wird die Tamponade aus den Entspannungsschnitten entfernt. Nach weiteren 10 Tagen sind die Gaumendefektränder, soweit die Naht nach dem Zwischenkiefer zu reicht, fest verwachsen. Am hinteren Ende der Zwischenkieferspalte besteht an der Stelle des Foramen incisivum noch eine 4 mm weite Kommunikation von Mund- und Nasenhöhle. Nach weiteren 4 Wochen, während denen die Platte noch getragen wird, hat sich diese Öffnung durch Granulationswucherungen so fest verschlossen, dass keine Luft mehr aus der Nasenhöhle nach der Mundhöhle durchgepresst werden kann. Der durch die Entspannungsschnitte freigelegte Teil des Oberkiefergaumenfortsatzes ist mit einem dicken Schleimhautpolster überwuchert.

Literatur.

1. Billroth, Über Uranoplastik. Wien. klin. Wochenschr. 1889.
2. Codivilla, Über die blutige Mobilisierung des Oberkiefers bei Palato-gnato-schisis. Zentralbl. f. Chir. 1911. S. 105.
3. v. Eiselsberg, Zur Technik der Uranoplastik. Chir. Kongr. Verhandl. 1901 und Arch. f. klin. Chir. Bd. 64. S. 509.
4. Gaudier, Traitement des divisions congénitales du voile et de la voûte palatine par la méthode autopl. Arbuthnot Lane. Bull. et mém. de la soc. de chir. de Paris 1911. Tome 37. Nr. 17.
5. Helbing, Neues zur Technik der Gaumenspaltenoperation. Zentralbl. f. Chir. 1910. S. 1522.
6. Küster, Über die operative Behandlung der Gaumenspalten. Arch. f. klin. Chir. Bd. 46.
7. B. v. Langenbeck, Die Uranoplastik mittelst Ablösung des mukös-periostalen Gaumenüberzuges. Arch. f. klin. Chir. 1861. Bd. 2.
8. Lexer, Chirurgie des Gesichtes im Handbuch der praktischen Chirurgie von v. Bruns. Bd. 1. 1913.
9. Schoemaker, Über Uranoplastik. Verhandl. d. Chir.-Kongr. 1911. I. 125.
10. Schroeder, Handbuch der zahnärztlich-chirurgischen Verbände und Prothesen. Berlin 1911.
11. Winternitz, Operationen der Gaumenspalte mittelst Plattennaht. Arch. f. klin. Chir. 1908. Bd. 86.
12. J. Wolf, Über einen Fall von operativer Vereinigung einer linksseitig durchgehenden Lippen- und Gaumenspalte bei einem 5 Monate alten Kinde. Verhandl. d. Deutsch. Gesellsch. f. Chirurg. 1888. XVII.

Lebenslauf.

Ich wurde geboren 28. Mai des Jahres 1879 in Andlau im Unter-Elsass als Sohn des Lehrers Bernhard Lickteig und dessen Frau, geb. Luise Wach, bin katholisch und elsass-lothringischer Staatsangehörigkeit. Ich besuchte die Gymnasien zu Schlettstadt und Strassburg. Nach erhaltener Prima-Reife im Herbst 1901 studierte ich Zahnheilkunde und nach erhaltenem Reifezeugnis Medizin an der Kaiser-Wilhelms-Universität in Strassburg. Im Jahre 1904 legte ich das zahnärztliche, im Jahre 1908 das ärztliche Staatsexamen ab und erhielt, nachdem ich den Bestimmungen über das praktische Jahr entsprochen hatte, im Jahre 1909 die Approbation als Arzt. Seit der Zeit bin ich in Strassburg als Zahnarzt niedergelassen.

Strassburg i. E., den 30. Juni 1916.

Eugen Lickteig.

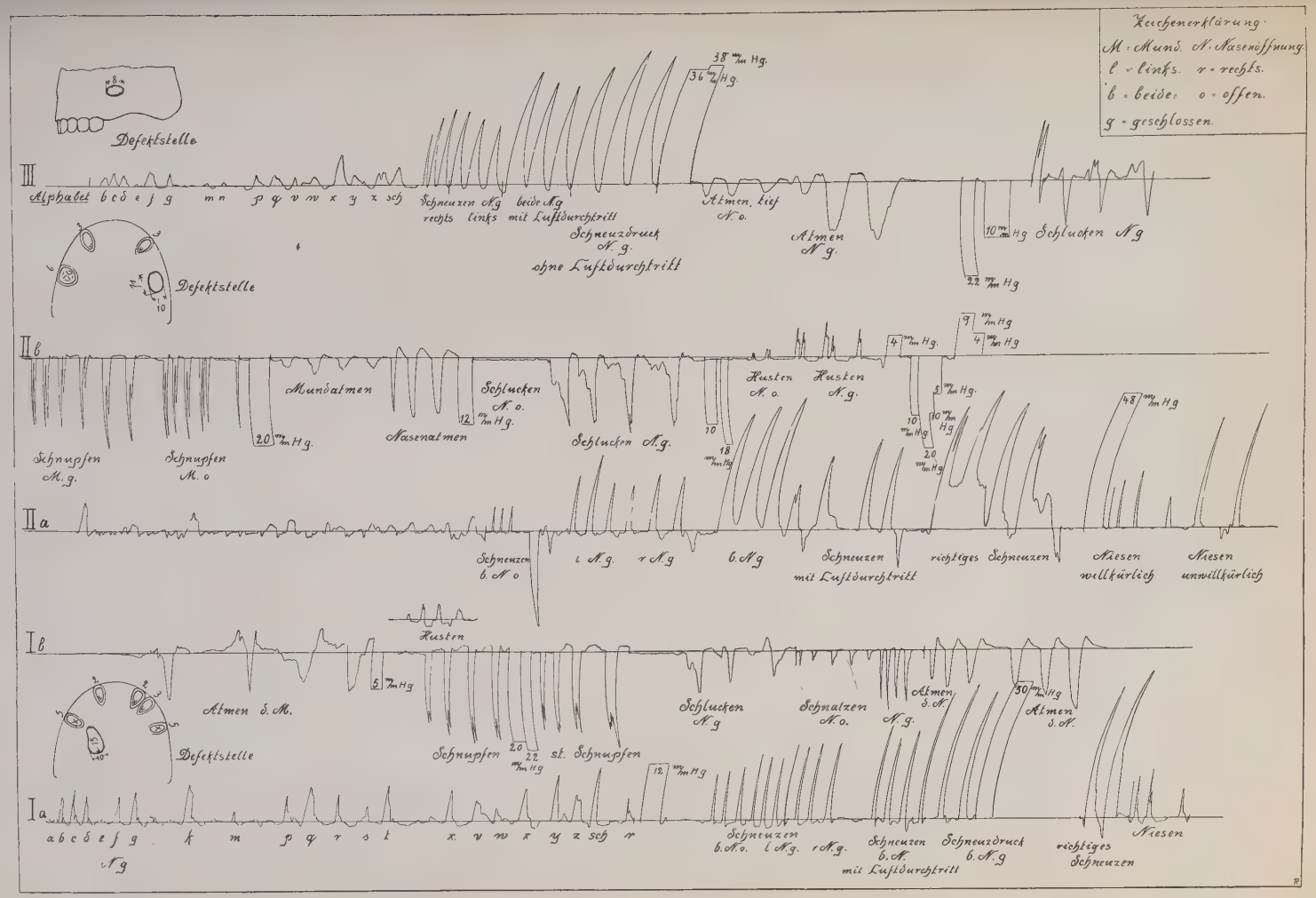
Zeichenerklärung:
M = Mund. N = Nasenöffnung.
l = links. r = rechts.
b = beide. o = offen.
g = geschlossen.
Defektstelle
III
Alphabet b c d e f g m n p q v w x y z sch
Schneuzen N g beide N g
rechts links mit Luftdurchtritt
Schneuzdruck N. g. ohne Luftdurchtritt
38 mm Hg.
36 mm Hg.
Atmen tief N. o.
Atmen N g.
10 mm Hg Schlucken N g
22 mm Hg
Defektstelle
II b
Schnupfen M. g.
Schnupfen M. o
20 mm Hg.
Mundatmen
Nasenatmen
Schlucken N. o.
12 mm Hg.
Schlucken N. g.
10
18 mm Hg.
Husten N. o.
Husten N. g.
4 mm Hg.
9 mm Hg
4 mm Hg
5 mm Hg.
10 mm Hg
10 mm Hg
20 mm Hg.
48 mm Hg
II a
Schneuzen b. N o
l N g. r N g
b N g
Schneuzen mit Luftdurchtritt
richtiges Schneuzen
Niesen willkürlich
Niesen unwillkürlich
I b
Husten
5 mm Hg
Atmen d. M.
Defektstelle
Schnupfen 20 22 mm Hg st. Schnupfen
Schlucken N g
Schnalzen N o.
N. g.
Atmen d. N.
50 mm Hg
Atmen d. N.
I a
a b c d e f g h m p q r s t x v w x y z sch r
N g
12 mm Hg
Schneuzen b. N o. l N g. r N g.
Schneuzen b. N. mit Luftdurchtritt
Schneuzdruck b. N g
richtiges Schneuzen
Niesen

Tafel I.

Tafel II.

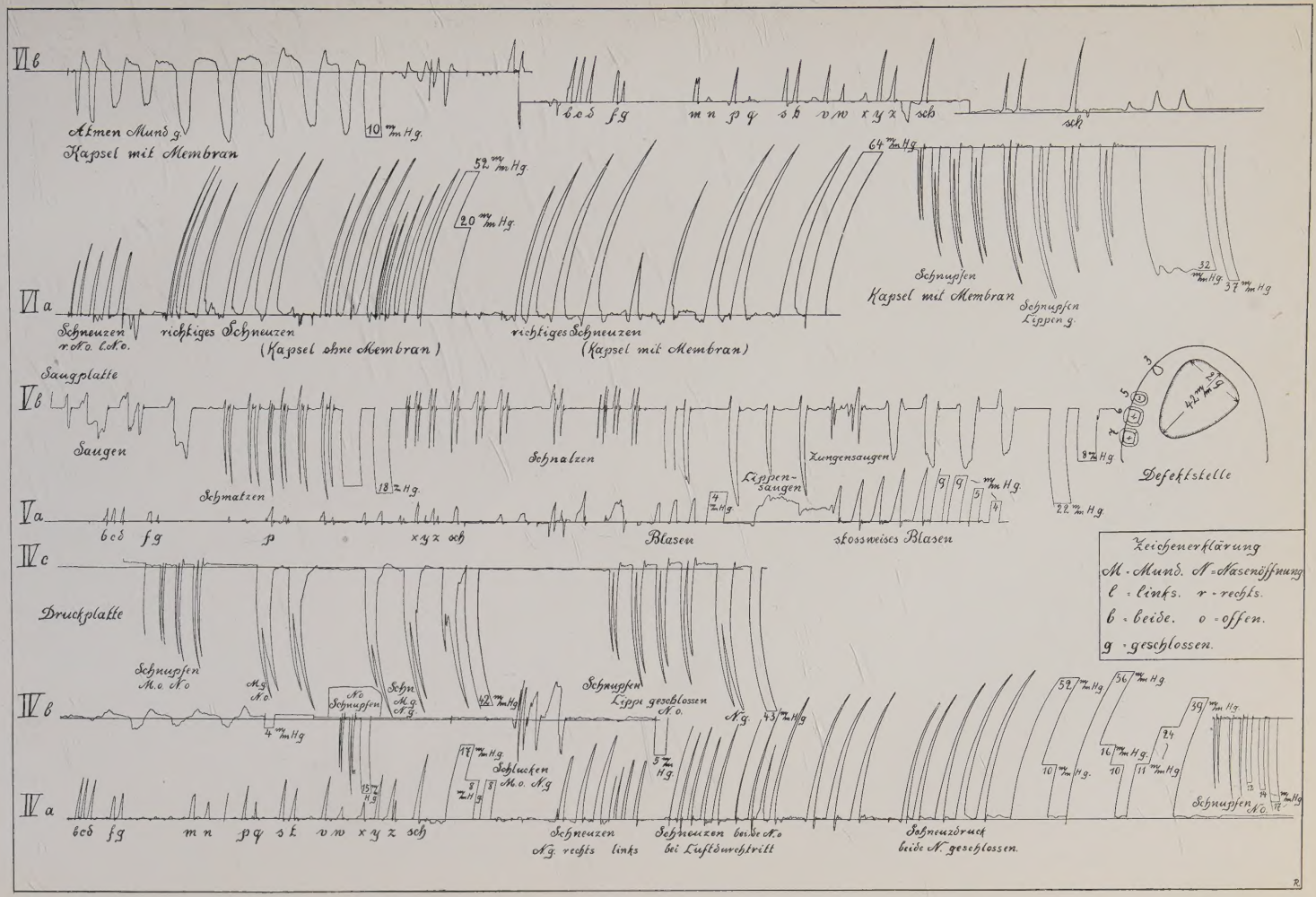

VI b
Atmen Mund g.
Kapsel mit Membran
10 m/m Hg.
b c d f g m n p q s t v w x y z sch
sch
VI a
52 m/m Hg.
20 m/m Hg.
64 m/m Hg.
Schnupfen
Kapsel mit Membran
Schnupfen Lippen g.
32 m/m Hg.
37 m/m Hg.
Schneuzen r. N.o. l. N.o.
richtiges Schneuzen
(Kapsel ohne Membran)
richtiges Schneuzen
(Kapsel mit Membran)
Saugplatte
V b
Saugen
Schmatzen
18 m/m Hg.
Schnalzen
Lippen-saugen
Zungensaugen
8 m/m Hg.
22 m/m Hg.
Defektstelle
42 m/m
V a
b c d f g p x y z sch
Blasen
stossweises Blasen
IV c
Druckplatte
Schnupfen M.o. N.o.
M.g. N.o.
N.o. Schnupfen
Schn. M.g. N.g.
42 m/m Hg.
Schnupfen Lippe geschlossen N.o.
N.g.
43 m/m Hg.
IV b
4 m/m Hg.
17 m/m Hg.
Schlucken M.o. N.g.
5 m/m Hg.
52 m/m Hg.
56 m/m Hg.
39 m/m Hg.
24
16 m/m Hg.
10 m/m Hg.
10
11 m/m Hg.
IV a
b c d f g m n p q s t v w x y z sch
Schneuzen N.g. rechts links
Schneuzen beide N.o. bei Luftdurchtritt
Schneuzdruck beide N. geschlossen.
Schnupfen N.o.
Zeichenerklärung
M = Mund. N = Nasenöffnung
l = links. r = rechts.
b = beide. o = offen.
g = geschlossen.